Aus der Chirurgischen Universitätsklinik Basel
Vorsteher: Prof. Dr. C. Henschen

Fernergebnisse kieferorthopädisch behandelter Brüche

Inaugural-Dissertation

zur Erlangung der Doktorwürde
der Medizinischen Fakultät der Universität Basel

vorgelegt von

MINA KAUFMANN

aus

Hainstadt
(Baden)

STETTEN/BASEL 1937
BUCHDRUCKEREI KARL SCHAHL

Von der Medizinischen Fakultät Basel genehmigt
auf Antrag von Herrn Prof. Dr. C. HENSCHEN

Tag der Promotion: 1. März 1937

R. UNIV.
BIBLIOTHEEK
LEIDEN

Meiner lieben Mutter
und meinen Lieben in M.
in Dankbarkeit gewidmet.

Zweck der vorliegenden Arbeit soll sein, an Hand des Krankengutes der Basler Chirurgischen Klinik über Fernwirkungen kieferorthopädisch behandelter Brüche, insbesondere über die Fernergebnisse der Fälle nach Abschluß der Behandlung zu berichten.

Statistik.

In den Jahren 1927—35 einschließlich wurden an der Basler Chirurgischen Klinik 70 Kieferfrakturen behandelt. 42, also 60 % davon, betrafen den Unterkiefer, 21 d. h. 30 % den Oberkiefer und 7 d. h. 10 % den Unter- und Oberkiefer gemeinsam. Die Statistiken in anderen Kliniken verzeichnen etwas mehr Unterkieferfrakturen. Reichenbach gibt das Verhältnis von Unterkieferbrüchen zu Oberkieferbrüchen mit 7 : 3 an. 88,6 % der Fälle entfielen auf das männliche, 11,4 % auf das weibliche Geschlecht.

Nachstehende Tabellen mögen einen Einblick auf die Verteilung an anderen Kliniken geben.

Geschlecht	Schmuziger S. U. V. A. Luzern	Johannson München Zahnärztl. Kl.	Süsstrunk Zürich Chir. und Zahnärztl. Kl.	Weisengreen U. S. A.
Männlich	96,6 %	84,5 %	92,3 %	71,7 %
Weiblich	3,4 %	15,5 %	7,7 %	28,3 %

Die Altersverteilung unserer Fälle zeigt folgende Kurve:

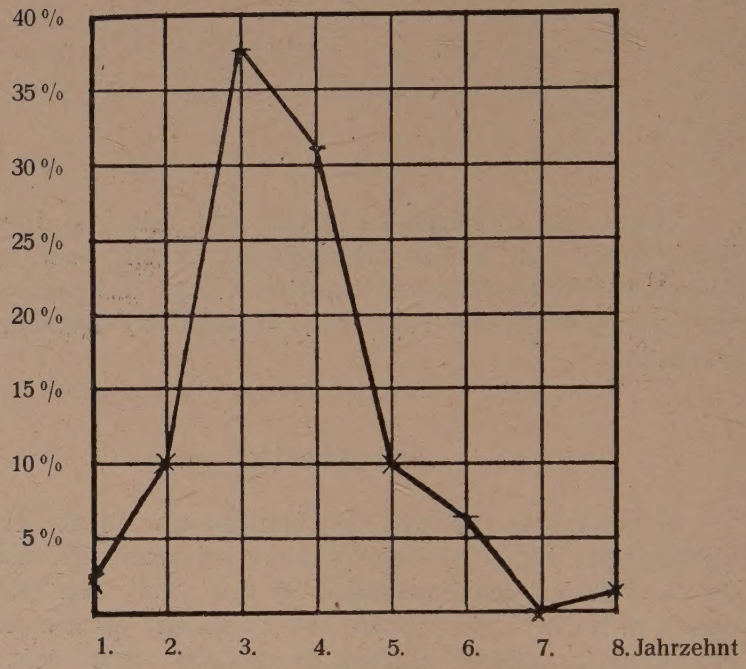

2,9 % entfielen also auf das erste Jahrzehnt
10,0 % entfielen also auf das zweite Jahrzehnt
37,1 % entfielen also auf das dritte Jahrzehnt
31,1 % entfielen also auf das vierte Jahrzehnt
10,0 % entfielen also auf das fünfte Jahrzehnt
7,1 % entfielen also auf das sechste Jahrzehnt
— entfielen also auf das siebte Jahrzent
1,4 % entfielen also auf das achte Jahrzehnt

Diese Zahlen ergeben das gleiche Bild wie die Statistiken anderer Kliniken, die ebenfalls im dritten Lebensjahrzehnt die Höchstzahl an Kieferbrüchen haben.

Über die Ätiologie der Kieferfrakturen erhalten wir aus folgender Tabelle ein vergleichendes Bild:

Ätiologie	S.U.V.A. Basel	S.U.V.A. Luzern	Chir. und Zahnärztl. Kl. Zürich	Zahnärztl. Klinik München	U.S.A. (Weisengreen)
	%	%	%	%	%
Verkehrsunfall	35,1	25	23	42,7	60,0
Faustschlag	10,0	26	9	15,5	35,0
Betriebsunfall	11,4	10	—	13,7	—
Hufschlag	4,3	5	20	7,8	—
Extraktion	—	—	—	0,9	—
Fall und Sturz	25,7	20	25	6,0	3,3
Spontanfraktur	—	—	—	3,9	—
Sportunfall	1,4	3	—	8,0	—
Schußfraktur	1,4	—	—	—	1,7
Verschiedenes	10,0	11	23	1,5	—

Der Frakturlinienverlauf der Unterkieferbrüche war folgender:

Symphyse	1,5 % (einmal)
Frontzahngebiet	10,5 % (siebenmal)
Caninusgebiet	11,9 % (achtmal)
Prämolarengebiet	11,9 % (achtmal)
Molarengebiet	13,4 % (neunmal)
Ramus ascendens	4,4 % (dreimal)
Angulusgebiet	23,8 % (sechzehnmal)
Gelenkkopf	8,9 % (sechsmal)
Alveolarfortsatz	8,9 % (sechsmal)
Unbestimmt	4,4 % (dreimal)

Auffallend ist bei unserer Zusammenstellung die hohe Zahl der Kieferwinkelfrakturen, was sich wahrscheinlich dadurch erklären läßt, daß fast die Hälfte der Unterkieferbrüche, nämlich 41,3 %, Doppel- und Mehrfachbrüche waren.

Zum Vergleich diene die Sitzfrequenz, wie sie sich aus anderen Zusammenstellungen ergibt:

	Luzern	München	Ivy U.S.A.
Frontzahngebiet	19 %	11 %	8,8 %
Eckzahngebiet	11 %	21 %	30,8 %
Prämolarengebiet	12 %	12 %	—
Molarengebiet	20 %	16 %	8,8 %
Kieferwinkelgebiet	11 %	15 %	42,2 %
Aufsteigender Ast	11 %	3 %	—
Gelenkkopf	16 %	13 %	7,3 %
Alveolarfortsatz	—	9 %	—

Die Oberkieferbrüche der Basler Chirurgischen Klinik entsprachen meist dem Typus Lefort II; in zweiter Linie fand sich eine Mischung der verschiedenen Typen gleichzeitig.

Der Spitalaufenthalt betrug bei Unterkieferbrüchen nach dem Basler Material im Durchschnitt 20,3 Tage; bei Oberkieferbrüchen 20,5 Tage; bei Unter- und Oberkieferbrüchen gleichzeitig 27,7 Tage. Bei letzteren habe ich allerdings einen Fall, der mit schweren anderen Verletzungen einherging, nicht eingerechnet, da sonst der Durchschnitt von 60,5 Tagen ein falsches Bild ergeben hätte.

14 Fälle d. h. 20 % der Kieferfrakturen waren mit Gehirnerschütterung verbunden. In 10 Fällen wurde der Heilungsverlauf durch Osteomyelitis, Phlegmone und Wundeiterung erschwert. 57 von den 70 Fällen kamen sofort in Behandlung der Klinik, 9 erst nach einigen Tagen; sie hatten allerdings bis auf 2 vorher schon einen Arzt aufgesucht; 4 waren zur Behandlung von Kieferbruchfolgen eingewiesen worden. Obwohl man sie streng genommen nicht unter die primär in der Klinik behandelten Kieferfrakturen rechnen kann, habe ich sie einbegriffen, da sie teilweise sehr deutlich die Fernwirkungen kieferorthopädisch behandelter Brüche zeigen. Von den 70 behandelten Fällen habe ich 56 teils nachuntersucht, teils gaben uns die Patienten schriftlichen Bericht. An Hand dieser Fälle will ich versuchen, über die Fernergebnisse von Kieferbrüchen zu berichten.

Fernergebnisse.

1. Die Pseudarthrose.

Zu den unangenehmsten Spätwirkungen kieferorthopädisch behandelter Brüche gehört wohl die Pseudarthrose. Man spricht von einer solchen dann, wenn keine knöcherne Vereinigung der Fragmente, sondern nur eine bindegewebige zustande kommt und die Bruchstücke mehr oder weniger beweglich bleiben. Bei ihrer Beurteilung muß man zwei Arten unterscheiden: Die Pseudarthrose in der Nähe des Gelenkes und die im übrigen Teil des Kiefergerüstes. Nach Rüedi ist die Abheilung von Gelenkkopffrakturen unter Pseudarthrose eine Seltenheit und wenn sie einmal vorkommt harmlos, da sie die Funktion nicht stört. Bei seinem Material findet sich unter 27 Gelenkkopffrakturen eine, die unter

Pseudarthrose geheilt ist. Die Pseudarthrose im übrigen Kieferkörper ist unheilvoller. Wassmund hat einige Fälle gesehen; sie waren mit starker Dislokation verbunden. Ein Patient hatte sich der Behandlung entzogen und den Schienenverband entfernt, ein Anderer kam erst $^3/_4$ Jahre nach dem Unfall zur Behandlung. Als ihn Wassmund sah, war er stark abgemagert, arbeitsunfähig, hatte Kinn- und Schleimhautfisteln, Dislokation und Pseudarthrose. Brun unterscheidet eine eigentliche Pseudarthrose im strengen Sinne, bei der die isoliert vernarbenden Fragmentenden sich berühren — das ist die Pseudarthrose ohne Defekt — und eine Pseudarthrose mit Defekt, bei der eine mehr oder weniger große Diastase zwischen den die Arthrose bildenden Knochenenden liegt. Über ihre unangenehmen Auswirkungen äußert sich Schroeder folgendermaßen (zit. nach Brenner):

„Auch die Pseudarthrosen, die nicht mit einem Substanzverlust oder einer Dislokation der Fragmente kombiniert sind, werden dem Patienten lästig. Sie fühlen eine unangenehme störende Schwäche im Kiefer und wagen nicht die Kraft beim Kauen in Anwendung zu bringen, die notwendig ist, um härtere Nahrungsmittel zu zerkleinern". Bei Kindern sollen Pseudarthosen zu Störung im Knochenwachstum führen, so daß die kranke Seite im Wachstum zurückbleibt. Nearthrosenbildung im Unterkiefer wird von allen Autoren, mit Ausnahme von Heath, abgelehnt. Als Ursache der Pseudarthrosen kommen in Frage: die Knochennaht, zu späte Schienung, überhaupt unsachgemäße Therapie, aber auch Momente allgemein konstitutioneller Natur, dann lokale Ursachen wie Infektion des Bruches, Nekrose, ferner Interposition von Weichteilen, dann Zähne im Bruchspalt. Brenner erwähnt acht Fälle von Pseudarthrose. Unter meinem Material befand sich eine Pseudarthrose; es war dies ein Fall, der zwei Monate nach dem Unfall wegen andauernder Eiterung eingewiesen wurde. Seine Krankengeschichte und sein jetziges Befinden, über das er uns schriftlich Auskunft gab, sei hier kurz wiedergegeben:

F. G., 26 Jahre, verunglückte Mitte November 1926 mit dem Motorrad und erlitt dabei eine Unterkieferfraktur. Wegen andauernder Eiterung, die trotz Incision nicht aufhörte, wird er Ende Januar hier ins Spital eingewiesen. Der Lokalbefund ergab: Rechte Unterkiefergegend äußerlich etwas angeschwollen, nicht gerötet. In der rechten Submentalgegend kleine, wenig secernierende Incisionswunde. Es besteht eine Fraktur des horizontalen Unterkieferastes zwischen erstem und zweitem Prämolar links. Geringe Dislokation, Fragmente noch beweglich. In der Nähe der Frakturstelle ist eine schmierig aussehende Wunde des Zahnfleisches, die bis auf den

Knochen des Unterkiefers reicht. Umgebung der Wunde geschwollen; Fötor ex ore; Zahnhälse schmierig belegt. Im Spital wird Operation vorgenommen, mehrere Sequester entfernt. Eine Nachuntersuchung im Mai 1937 ergibt als Unfallsfolgen:

1. Bindegewebige statt knöcherne Vereinigung des betroffenen Unterkieferastes.
2. Defekt mehrerer Zähne.
3. Zungen- und Wangenlähmung.
4. Einschränkung der Kaufähigkeit und Beeinträchtigung der Nahrungsaufnahme; es besteht noch Kieferklemme.

Im November 1936 teilt der Patient mit: Bruchstücke heute noch beweglich. Er hat infolgedessen auf der kranken Seite keine Kaufähigkeit mehr. Durch Beeinträchtigung der Nahrungsaufnahme Magenbeschwerden und Gewichtsabnahme. Kieferklemme besteht heute noch. Außerdem Sprachstörung. Der Callus ist noch druckempfindlich, die Bruchstelle ist etwas verdickt.

Der Patient wurde von einer deutschen Unfallversicherung wegen Teilinvalidität mit 25 % Abfindung entschädigt.

2. Die Ankylose.

Die Ankylose, eine weitere Kieferbruchfolge, die sich Jahre nach dem Unfall noch auswirkt, zählt ebenfalls zu den unangenehmsten Fernwirkungen der Kieferfraktur. Als Entstehungsursachen sind zu nennen: Übersehene Gelenkfortsatzfrakturen, Infektion des Bruches, falsche Schienungsmethoden. Inaktivitätsankylose aber ist, wie Bossard an einigen Fällen nachgewiesen hat, für das Kiefergelenk nicht anzunehmen, da man feststellen konnte, daß trotz jahrelangen Bestehens einer einseitigen Affektion das andere Gelenk, trotz Immobilisation, ganz unverändert geblieben war. Cruveilhier berichtet sogar von einem Fall, bei dem die Ankylose des einen Gelenkes 83 Jahre bestanden hat und bei dem das zweite Gelenk trotzdem seine normale anatomische Form behielt. Bei Veränderung des zweiten Gelenkes muß es sich um klinisch nicht erkannte Gelenkschädigungen gehandelt haben. Einen sehr eindrucksvollen Fall einer Ankylose als Kieferbruchfolge beschreibt Wassmund, allerdings schuldigt er für dieses Resultat auch zu lange Immobilisation an. Ein 13-jähriger Junge war vom 2. Stockwerk auf den Hof gefallen und hatte sich neben einem Bruch des Unterschenkels eine Fraktur des Unterkiefers und der Schädelbasis zugezogen. Im Laufe der Zeit war eine so starke Ankylose entstanden, daß der Patient nur noch mit Mühe den Mund ca. 2 mm öffnen konnte. Dieser Zustand hatte 16 Jahre bestanden, als ein erneuter Unfall den Patienten in Wassmund's Behandlung führte. Letzterer berichtet uns wörtlich darüber: „Schon äußerlich zeigte der Patient

ein abnormes Zurückspringen des Kinns, einen abnorm kurzen aufsteifenden Ast und auch ungenügend entwickelten horizontalen Ast. Gleichzeitig zeigte der Patient eine völlige Ankylose der Kiefergelenke. Die Zahnreihen konnten bei stärkster Anspannung der Kieferöffner nur um 2 mm voneinander entfernt werden. Das Röntgenbild der Kiefergelenke zeigt links die Gelenkgegend zu einem großen Knochenmaßiv umgewandelt und zeigt rechts die Gelenkteile wohl noch in ihrer groben Form erhalten und voneinander abgrenzbar; aber die Ränder von Gelenkpfanne und Gelenkköpfchen unscharf, den Gelenkspalt teilweise undurchlässig durch Knochenbrücken, die vom Köpfchen zur Pfanne ziehen. Beiderseits besteht also eine knöcherne Ankylose mit verschieden hochgradiger Deformierung der Gelenke. Wahrscheinlich hat eine Gelenkfortsatzfraktur, die der Diagnose entgangen war, dieses Resultat herbeigeführt und dem Manne noch dazu ein typisches Vogelgesicht eingetragen".

Orlow hat 23 Ankylosefälle zusammengestellt. Die Chirurgische Klinik Basel weist keinen Fall einer Ankylose auf.

3. Die Kontraktur.

Man spricht von einer Kontraktur dann, wenn die Hemmung der Kieferbewegung auf Veränderungen außerhalb des Gelenkes zurückzuführen sind, während man unter Kieferankylose jene Hemmungen der Kieferbewegungen versteht, welche auf Veränderungen im Gelenke selbst und seiner Kapsel beruhen. Bei der Kiefergelenksankylose erreicht die Kieferklemme ihren höchsten Grad. Die Kontraktur kann durch Narben im Masseter und Pterygoideus bedingt sein. Weites Öffnen des Mundes ist nur dann möglich, wenn die Weichteile der Wangentaschen intakt sind; also tritt immer dann eine Behinderung der Mundöffnung ein, wenn starres Narbengewebe anstelle der normalen Wangenweichteile getreten ist. Die Wirkung dieser Narben ist besonders unangenehm, wenn sie einerseits am Oberkieferknochen, andererseits am Unterkiefer festhaften. Die Folgen solcher Kieferklemmen wiederum können sein: Störung in der Ernährung und damit vermindeter Ernährungszustand und Magenbeschwerden, durch letztere wiederum vermehrte Krankheitsbereitschaft; Störung der Sprache; da keine richtige Mundpflege betrieben werden kann, Caries, Stomatitiden, Alveolarpyorrhoe. Entsteht die Kieferklemme in der Jugend, so kann Wachstumshemmung des Kiefers die Folge sein. Wir hatten keinen Fall einer Kontraktur.

4. Die Heilung in Dislokation.

Wachsen die Frakturenden in falscher Stellung zueinander zusammen, so entsteht daraus die Heilung in Dislokation. In ihren stärksten Ausmaßen zeigt sie sich im „offenen Biß". In geringeren Graden macht sie sich in einer Asymmetrie des Gesichtes, einer Verschiebung der Mittellinie, in Kreuz- oder Überbiß kenntlich. Den „offenen Biß" treffen wir in der Hauptsache nach Kondylenbrüchen; die Zähne im Molarenbereich berühren sich, die Frontzähne dagegen nicht. Bei Luxationsfraktur des Kieferköpfchens beobachtete Perthes in allen Fällen den „offenen Biß" als Folge. Bei doppelseitigen Kondylenbrüchen treffen wir außerdem eine Verschiebung des Kinns nach hinten; es gesellt sich zum „offenen Biß" das „Vogelgesicht"; bei Knochenverlust in der Kinngegend kann ebenfalls dieses Endresultat entstehen. Asymmetrie des Gesichtes entsteht in der Hauptsache durch Substanzverlust im Ramus ascendens mandibulae. Heilung in Dislokation führt im bezahnten Kiefer zur Störung der Artikulation und letzteres führt zu einer mangelnden Kaufunktion mit all ihren nachteiligen Fernwirkungen. Die Ursache dislozierter verheilter Frakturen ist meist verzögerter Behandlungsbeginn. Im folgenden möchte ich eine dislozierte verheilte Fraktur beschreiben, die nachher durch operativen Eingriff allerdings behoben wurde. Der Patient wurde ein halbes Jahr nach dem Unfall zur Korrektur der Dislokation in die hiesige Chirurgische Klinik eingewiesen. Die Krankengeschichte ergibt:

A. S., 25 Jahre, hatte ein halbes Jahr vor der Einweisung in die hiesige Klinik einen Unfall. Er erlitt damals eine durchgehende Fraktur am linken Unterkieferwinkel, die erst einige Zeit nach dem Unfall bemerkt wurde. Seither ist die Okklusion der Zähne gestört, sodaß der Patient im Essen stark behindert ist. Der Status beim Eintritt ergibt: Von außen fällt ein winkliger Knochenvorsprung am linken Kieferwinkel auf. Es handelt sich um eine alte knöcherne, feste aber dislozierte verheilte Fraktur. In der Mitte des Unterkiefers fehlt der ganze Alveolarfortsatz im Bereich der Incisivi, sodaß auch bei geschlossenem Munde hier eine Öffnung besteht. Die Medianlinie ist etwa um 5 mm nach rechts verschoben. Beim Schluß der Zahnreihen berühren sich nur einzelne Zähne.

Diese dislozierte verheilte Fraktur wurde durch eine blutige Kieferkorrektur mit Schienenbehandlung geändert. Der Patient berichtet uns jetzt, drei Jahre nach der Korrektur, daß er keine Beschwerden mehr empfinde, die ursprüngliche Kaukraft wieder erlangt habe, auch die kranke Seite nicht mehr schonen müsse. Die Stellung der Zähne sei wieder vollkommen normal.

5. Die Gaumenperforation.

Sie entsteht bei Sagittalbrüchen des Oberkiefers und bei Schußfrakturen. Diese Kieferbruchfolge gehört allerdings zu den Seltenheiten. Bei Perthes finden wir sie zweimal erwähnt, ebenso bei Brenner. Sie wirkt sich natürlich in einer näselnden Sprache, Ernährungsstörungen und in einer Gefährdung der Nase, besonders deren Schleimhaut aus. Im folgenden einen Fall aus der hiesigen Klinik: U IV 13468/31 J. R. 55223.

J. S., 22 Jahre alt, hat im Oktober 1933 einen Radunfall, wobei er sich schwerste Gesichtsverletzungen mit multiplen Frakturen zuzieht. Der Status bei der Aufnahme ins Spital ergibt: Mittelgroßer, kräftig gebauter junger Mann. Das Gesicht ist blutüberströmt und gräßlich zerschnitten, vom linken Supraorbitalbogen zieht eine tiefe Rißwunde schräg über die Nase in die Oberlippe, wodurch die ganze Nase als Lappen zur Seite gelappt werden kann. Beide Nasenhöhlen sowie die Kieferhöhle sind breit eröffnet; außerdem besteht eine breite Kommunikation zwischen Nasenhöhle und Mundhöhle dadurch, daß das ganze Gaumendach in der Mitte gespalten ist. Die beiden Hälften werden nur noch durch eine schmale Brücke der Oberlippe zusammengehalten. Die Mandibula ist in der Medianlinie frakturiert; die beiden Fragmente sind stark gegeneinander verschieblich. Der Oberkiefer ist als ganzes nach unten verschieblich. Er ist offenbar komplett aus dem Gesichtsschädel herausgebrochen. Die Nase ist zertrümmert. Die einzelnen Knochensplitter hängen an den Hautlappen, ohne daß aus ihrer Form der ursprüngliche Zusammenhang rekonstruiert werden könnte. Die Stirnhöhle ist ebenfalls eröffnet. Die Augen sind unter den stark geschwollenen Lidern versteckt. Es zeigt sich, daß beide Bulbi intakt sind. Die Lider sind unverletzt. Links besteht im medialen Augenwinkel ein Loch, das in die eröffnete Nasenhöhle führt.

Verlauf: Zuerst werden beide Kiefer durch Draht provisorisch geschient, dann eine dachförmige Stenzmasse als Nasenmodell eingeführt. Die Rißwunde wird vernäht; die Nasenbeinfragmente werden in möglichst richtige Lage zueinander gestellt. Der weiche Gaumen wird durch einige Situationsnähte geschlossen. Im Laufe der weiteren Behandlung werden Schienen für Ober- und Unterkiefer angebracht. Die Gaumenspalte schließt sich allmählich. Patient ist von Oktober bis Mai in der Klinik. Später noch einige Male wegen plastischer Korrektur der Nase. Eine Elfenbeinprothese zur Hebung der Nase muß wieder entfernt werden, da sie eine Fremdkörperreizung setzt. Verschiedene Nachuntersuchungen ergeben als Unfallfolgen: Narbige Sattelnase, eingesunkener Oberkiefer, lange Narben im Gaumen mit Fisteln, Verlegung des Tränennasengangs mit Epiphora, teilweiser Verlust des Gebisses. Der Patient kam im November 1936 nochmals zur Nachuntersuchung. Er ist wieder arbeitsfähig. Die verschiedenen Störungen haben sich etwas gebessert.

Die Invaliditätsrente des Patienten betrug anfänglich 20%, dann als die Kaufähigkeit durch eine Prothese behoben war, noch 15%.

6. Behinderung der Nasenatmung.

Werden die Nasengänge durch Narben- oder Callusbildung verengt, so entsteht daraus erschwerte Nasenatmung; diese bedingt, da sie die Mundatmung im Gefolge hat, Erkrankungen der Luftwege, Tonsillen usw. Die Callusbildung führt nach Oberkieferfrakturen manchmal auch zu einer Verschließung des Tränennasengangs. Die Folge davon ist das für den Patienten recht unangenehme Tränenträufeln oder eine Tränengangfistel. Zertrümmerung des Tränenkanals führt zum selben Resultat. Beim oben beschriebenen Fall war wohl letzteres die Ursache der Epiphora. Über Erschwerung der Nasenatmung klagten 2 unserer Patienten.

7. Augenschädigungen.

Eine weitere Fernwirkung von Oberkieferfrakturen kann sich in einer Schädigung der Augen zeigen. In der Literatur sind allerdings wenige Fälle dieser Art beschrieben. Durch Bluterguß in die Orbita kann eine protusio bulbi entstehen, die manchmal dauernd erhalten bleibt. Sie kann auch durch Verschiebung des gebrochenen Oberkiefers nach der Orbita zustandekommen. Führt eine Oberkieferfraktur eine Erweiterung der Augenhöhle herbei, so sinkt der Bulbus nach unten. Dieser Zustand tritt bei Aussprengung des gesamten Oberkiefers ein. Die Dislocatio bulbi ist ferner die regelmäßige Folge der Einkeilung des Jochbeins in die Maxilla. Brenner hat bei gleichzeitiger Jochbeinfraktur eine Senkung des Orbitalbogens beobachtet, die sich in einem Tieferstehen des Auges manifestierte. Nach Perthes unterscheidet man drei Grade der Dislocatio bulbi: „Bei Dislocatio bulbi ersten Grades kommt die Pupille des verlagerten Bulbus bei spontaner Öffnung zum Vorschein. Das Auge kann sich also am Sehakt beteiligen. Beim zweiten Grade ist die Pupille des in der Orbita befindlichen Auges dauernd von dem untern Augenlid bedeckt; bei dem dritten Grade endlich befindet sich der Bulbus überhaupt nicht mehr in der Orbita, sondern in der Highmorshöhle". Folge der Dislocatio bulbi sind natürlich schwere funktionelle und kosmetische Störungen. Beim zweiten und dritten Grad ist der Gebrauch des Auges überhaupt aufgehoben, beim ersten Grade wurde hauptsächlich das Auftreten von Doppelbildern beobachtet. Ihre kosmetische Folge besteht in einer Asymmetrie des Gesichtes; das Auge sinkt nach unten, oft ist der Bulbus gar nicht mehr zu sehen. Bei unseren Fällen war einmal eine Sehstörung zurückgeblieben.

8. Gehör- und Geruchschäden.

Zu den Fernergebnissen kieferorthopädisch behandelter Brüche muß man auch die bleibenden Gehörschäden, die als Folge von Kieferfrakturen auftreten, rechnen. Haug beschreibt einen Fall, bei dem nach einer Fraktur der Mandibula dauernde Schwerhörigkeit auftrat. Er führt dies auf Schädigung des Schalleitungsapparates zurück. Gehörstörungen entstehen bei Verletzung des äußeren Gehörgangs durch den gebrochenen Gelenkfortsatz. Verletzungen des Nervus acusticus sollen bei gleichzeitgem Bruch des Felsenbeins oder durch Abriß am Porus acusticus vorkommen. Quandt stellte 36 Fälle aus der Literatur zusammen, bei denen nach Kieferfrakturen Gehörschäden auftraten, die allerdings nicht alle als Dauerschäden zu bezeichnen waren. Beim Auftreten von Gehörschäden ist von Bedeutung, an welcher Stelle des Kiefers und bei welchem Zustand — ob auf den geöffneten oder geschlossenen Kiefer — die Gewalt eingewirkt hat, namentlich wenn sie das Kinn betroffen hat und zwar bei geschlossenem Kiefer, ist der Gehörschaden wahrscheinlich. Hier möchte ich die Krankengeschichte eines Patienten anführen, der zu unseren schwersten Fällen gehörte und der neben Gehörschaden noch einige andere Kieferbruchfolgen zeigte: U IV. 10288/29 J. R. 41955.

P. B, 40 Jahre, 1929. Status bei der Aufnahme: Beschmierte Weichteilwunde, die sich über die linke Stirne, die linke äußere Augenmuskulatur und die linke Wange erstreckt. Das linke Auge hängt vollständig frei vom oberen und unteren lateralen Augenwinkel herunter. Die Nasenhöhle ist von außen eröffnet, man sieht die untere Muschel. Der Oberkiefer hängt herunter und ist frei beweglich. Rißwunde an der rechten Unterlippe. Bei den Frakturen des Gesichtsschädels handelt es sich im Oberkiefer rechts um eine Fraktur nach Lefort II, links um eine Fraktur nach Lefort III. Außerdem besteht eine Fraktur am Unterkiefer in der Gegend des linken Angulus mandibulae. Bei Bewegungen an den Oberkieferzähnen werden auch Bewegungen an der Nasenwurzel ausgelöst. Behandlung: Allgemeine Wundbehandlung; Gleitschiene im Unterkiefer, im Oberkiefer Schiene mit Kopfklappe; später Lidplastik.

Die Nachuntersuchung ergibt: Es haben sich seit dem Unfall Seh- und Gehörstörung, erschwerte Nasenatmung, Tränenträufeln und Schmerzen in der Kieferhöhle bemerkbar gemacht. Patient hat die frühere Kaukraft nicht wieder erlangt; außerdem besteht noch Kieferklemme. Die Bruchstellen sind noch auf Druck empfindlich; außerdem besteht ein kosmetischer Defekt.

Wegen Herabsetzung der Sehschärfe, kosmetischer Entstellung und Epiphora bekommt der Patient anfangs eine Rente von 15%, später eine solche von 10%.

Störungen des Geruchsinns, die nach Oberkieferfrakturen vorkommen, werden öfters beobachtet. Wir hatten 2 Fälle.

9. Die Kieferhöhlenerkrankung.

Sie kann sich unmittelbar an das erlittene Trauma anschließen, dadurch, daß bei einer Oberkieferfraktur die Entzündung auf die Antrumschleimhaut weitergeleitet wird. Wir sehen dann das Bild des akuten Antrumempyems. Manchmal werden bei Oberkieferfrakturen Zähne in den Kiefer hineingetrieben, sie können dann ihrerseits Ursache für die Entzündung des Antrums abgeben. Nach Oberkieferfrakturen kann sich auch ein chronisches Empyem bemerkbar machen. Wir hatten den Fall eines elfjährigen Jungen, bei dem eine Maxillarfraktur nach Lefort II bestand und bei dem ein Zahn in den Sinus maxillaris hineingestossen worden war. Der Zahn mußte unter Lokalanästhesie entfernt werden. Die jetzige Nachuntersuchung ergab keinerlei Beschwerden von Seiten der Fraktur, auch keinerlei Beschwerden das Antrum betreffend. Berchtold hat in seiner Dissertation einige Fälle von zentraler Luxation der Zähne in die Substanz des Oberkiefers und in den Sinus maxillaris beschrieben. Er kommt zu dem Schluß, daß auch der körpereigene Zahn bei der zentralen Luxation zum Fremdkörper wird und es so zur Infektion der Oberkieferhöhle kommt, die sich in der akuten oder chronischen Sinusitis äußert.

10. Nervenschädigungen.

Nervenschädigungen nach Kieferfrakturen, können sich als Hyperästhesien, Parästhesien, Anästhesien, aber was das unangenehmste ist, auch als Neuralgien auswirken. Im Kieferbereich kommen hauptsächlich Schädigungen des zweiten und dritten Trigeminusastes in Betracht, außerdem solche des Nervus facialis und lingualis. Ursache der Nervenschädigungen sind: Zerrung und Quetschung oder Zerreissung des betreffenden Nerven. Machen sich Ausfallserscheinungen längere Zeit nach der Verletzung bemerkbar, so deuten sie darauf hin, daß der Callus, der den Bruch überbrückt, bei seinem Wachsen den Nerven mit eingemauert, ihn abgewürgt und allmählich leistungsunfähig gemacht hat (Reichenbach). Die Schädigung erstreckt sich auf das gesamte Ausbreitungsgebiet des betreffenden Nerven z. B. beim Nervus infraorbitalis hauptsächlich auf Wange und Oberlippe, aber auch auf die Zähne durch die Nervi alveolares superiores. Von Lähmung des Gaumens durch Verletzung der Nervi palatini descendentes nach Oberkieferfrakturen wird auch berichtet. Nach Wassmund ist der Nervus alveolaris

inferior bei allen Brüchen zwischen Foramen mandibulare und Foramen mentale betroffen. Nach Zusammenstellungen von Steidel sind Schädigungen wie Parästhesien und Anästhesien bei Frakturen des wagrechten Unterkieferastes in ungefähr 36% der Fälle nachweisbar. In 33% besteht keine Unterbrechung des Nervus alveolaris inferior. Bei den übrigen Fällen muß Teilschädigung angenommen werden. Aus letzteren erklärt sich die Verschiedenartigkeit der Ausfallserscheinungen. Greve erwähnt Perineurits infolge von Calluswucherung und Nervendegeneration. Durch gleichzeitige Verletzung des Nervus lingualis kann Lähmung der betreffenden Zungenhälfte auftreten. Sie kann außerdem mit einer Schädigung der Drüsenfunktion einhergehen, da die Glandula sublingualis und submaxillaris sekretorisch vom Nervus lingualis versorgt wird. Bei Schädigungen des Nervus facialis, die mit Kieferfrakturen verbunden sind, treten Erscheinungen wie bei sonstigen Facialislähmungen auf. Die Gesichtsmuskulatur ist schlaff, die Stirne glatt und kann nicht gerunzelt werden; die Augenbrauen können jeweils hoch oder tief gestellt sein; das Auge ist übermäßig weit geöffnet; beim Versuch die Augen zu schließen, dreht sich der Augapfel nach oben, sodaß nur die weiße Bindehaut sichtbar wird.

Es folge die Krankengeschichte eines Mannes, der zur Vornahme einer Gesichtsplastik einige Jahre nach einer schweren Oberkieferfraktur in das hiesige Spital eingeliefert wurde:

A. M., 26 Jahre, hat im Juli 1929 einen schweren Motorradunfall, wobei er sich mehrere Frakturen des Oberkiefers zugezogen hat. Der Aufnahmestatus beim Spitaleintritt, den ich hier wiedergeben möchte, zeigt, daß sich an die Oberkieferfraktur eine ausgesprochene Facialislähmung angeschlossen hatte. Die rechte Gesichtshälfte ist durch zahlreiche Narbenzüge verunstaltet. Der rechte Mundwinkel ist nach unten und seitlich verzogen, die Nase nach links deviiert. Das rechte Wangenrelief durch unregelmäßige narbige Einziehungen durchfurcht. Die Gegend des Infraorbitalrandes durch Schwund des subkutanen Fettgewebes und wahrscheinlich auch durch Knochendefekt stark eingesunken; das Unterlid durch Narbenzug ektroponiert; die Bindehaut entzündlich gereizt und gerötet; Gegend der Caruncula lacrimalis und des Tränenkanals verdickt; starke Epiphora. Das Oberlid kann nicht vollständig gesenkt werden; es besteht deutliches Bell'sches Phänomen.

Wie ich schon erwähnte, sind Neuralgien, die als Kieferbruchfolgen auftreten, viel unangenemer als Hyperästhesien und Parästhesien. Sie machen sich oftmals erst nach Jahren bemerkbar. Schwerste Neuralgien des Nervus mentalis wurden im Anschluß an Unterkieferfrakturen beobachtet. Sie sind meist durch Callusdruck bedingt. Im allgemeinen darf man aber sagen, daß

schwere Neuralgien infolge von Kieferbrüchen selten sind. Wir hatten nur 2 Fälle einer geringen Hyperästhesie und einen Fall einer zeitweiligen Anästhesie.

11. Kosmetische Defekte.

Narbenbildung im Gesicht verursacht, je nach ihrem Grad eine beträchtlichere oder geringere Entstellung. In den meisten Fällen bleiben allerdings nur unbedeutende kosmetische Defekte zurück; am stärksten sind sie nach Schußfrakturen, die mit Infektionen einhergingen. Einen beträchtlicheren kosmetischen Defekt zeigten bei uns 2 Fälle.

12. Der sensible Callus.

Zum erstenmal macht Henschen auf ihn aufmerksam. Derselbe sagt darüber: „Der sensible Callus ist der spontan oder nur bei Witterungswechsel schmerzende Callus. Tast und Röntgenbefund sind dabei normal; eine Periostschwäche als Erklärungszustand fehlt. Vergleichsbeispiele sind die schmerzende (erethische) Weichteilnarbe und noch mehr das sogenannte sensible Dentin des Zahnes." Die Sensibilität hängt von der Auskristallisation ab. Ein überstarker Callus kann längere Zeit empfindlich sein. Je kleiner die zur Frakturheilung nötige Kittmasse, umso gesünder und schmerzloser ist der Callus. Ein zu großer Callus verrät meist eine gewisse Störung in der Auskristallisation und eine Überempfindlichkeit gegen mechanische Beanspruchung. Im Kiefer verbindet sich damit eine Schmerzhaftigkeit der Calluszone. Sie ist das Zeichen eines nicht ganz normal gebildeten Callus, einer Abweichung vom idealen Kristallgefüge.

13. Der Zahnverlust.

Er ist wohl der häufigste der bleibenden Kieferbruchfolgen. Oft werden Zähne beim Unfall selbst verloren, oft müssen Zähne nachträglich extrahiert werden, da sie im Bruchspalt sitzen. Der Zahnverlust wiederum führt zu Entstellung, Sprachstörung und Ernährungsstörung. Zähne können beim Unfall auch ihre Lage ändern; ich erwähnte schon, daß man Fälle beobachtet hat, bei denen Zähne in die Highmorshöhle gelangten.

14. Zahnschäden des bleibenden Gebisses.

Die Fraktur kann sich weiterhin im Pulpentod der Zähne bemerkbar machen. Er ist auf die im Pulpengewebe auftretenden Blutergüsse, auf den Druck, der auf die Gefäße entsteht und auf

das Nichtbestehen eines Kollateralkreislaufes zurückzuführen. In der Mehrzahl der Fälle bleibt es, besonders bei den unteren Incisivi, gar nicht beim Absterben der Pulpa, sondern es kommt zur Periodontitis. Je nach der Stärke des Traumas beobachtet man akute oder chronische Formen von Periodontitiden. Aus letzteren können sich wiederum Wurzelgranulome oder Wurzelcysten bilden. Auch Kinnfisteln haben oftmals ihre Ursache in einem lange zurückliegenden Trauma. Resorption der Zahnwurzel treffen wir ebenfalls als Fernwirkung von Kieferbrüchen.

15. Zahnschäden im Kindesalter.

Kieferbrüche im Kindesalter können sich später in einer Unterzahl der Zähne durch Zerstörung der Keimanlage auswirken. Außerdem fördert ein Kieferbruch im Kindesalter den unregelmäßigen Durchbruch und führt dadurch zu Stellungsanomalien. Meyer hat an einer Reihe von mikroskopischen Untersuchungen nachgewiesen, daß auf Grund der Schädigung von Zahnkeimen Mißbildungen der Hartsubstanz der Zähne, Degenerationserscheinungen der Pulpen und Störungen im Durchbrechungsmechanismus auftraten. Ich möchte hier die Krankengeschichte und das Ergebnis der Nachuntersuchung eines 4-jährigen Jungen, der wegen einer Kieferfraktur ins Spital kam, anführen:

R. B., 4 Jahre, wird im September 1934 von einem Auto angefahren. Das Kind zieht sich dabei eine komplizierte Unterkieferfraktur zu. Die Frakturlinie verläuft im Prämolarengebiet. Die Fragmente sind sehr locker, wobei sich das vordere medial nach hinten neben das hintere verschoben hat. Der zweite, rechte, obere Incisivus ist ausgeschlagen; die beiden mittleren sitzen nur noch locker. Die Vorderwand der Alveolen dieser Zähne ist eingeschlagen. Diese drei Zähne müssen extrahiert werden. Im Ober- und Unterkiefer werden Schienen angebracht und mit intermaxillären Gummizügen befestigt. Die obere Schiene wird drei Wochen, die untere ca. 3 Monate gelassen.

Jetzt, 1¼ Jahre nach dem Unfall, macht sich beim Patienten eine Anomalie des Zahndurchbruches bemerkbar. Die oberen Schneidezähne haben eine ausgesprochene Vorlagerung, die z. T. primär schon dagewesen sein muß, die aber durch den Unfall sicher noch verschlimmert worden ist. Ein Narbenzug in der Medianlinie, der vom Unfall herrührt, hindert die oberen Schneidezähne am normalen Durchbruch.

Die Unfallentschädigung ist wegen der sich entwickelnden Anomalie noch nicht abgeschlossen.

16. Sprachstörungen.

Als weitere Kieferbruchfolge ist wohl die Sprachstörung anzuführen. Für das Sprechvermögen sind von Bedeutung: Verletzungen der Zunge, des Alveolarfortsatzes und solche des harten und weichen Gaumens. Narbige Kontrakturen der Wangen kommen außerdem in Betracht, denn sie verengen den Mundraum und erschweren so Sprechbewegung und Lautbildung. Kieferklemme kann ebenfalls für Sprachstörungen die Ursache abgeben; Verlust der Frontzähne wirkt hemmend auf die Lautbildung.

Im oben beschriebenen Fall hat sich eine Sprachstörung als Folge der Gebißanomalie bemerkbar gemacht.

17. Die traumatische Neurose.

Als letzte Fernwirkung kieferorthopädisch behandelter Brüche möchte ich endlich die traumatische Neurose anführen. Nach Egger (zit. nach Gelpke) kann man sie folgendermaßen definieren: „Die traumatische Neurose ist eine eigentümliche Störung des Affektlebens. Sie ist keine scharf abgegrenzte spezifische Krankheit, sondern sie bietet ein sehr wechselndes Bild von bald mehr hysterischen, bald mehr neurasthenischen Erscheinungen. Sie äußert sich in trüber Stimmung, Gereiztheit, Willensschwäche und allerhand mehr oder weniger geringfügigen, körperlichen Fehlern bei ungeschwächter Intelligenz und ohne größere objektiv nachweisbare Unfallverletzung". Schwindel, Kopfschmerz, Schweißausbruch, Zittern der Lider sind die subjektiven Symptome.

Ergebnisse der Nachuntersuchungen.

Es wurden von 70 behandelten Fällen 56, d. h. 80% teils nachuntersucht, teils gaben die Patienten schriftlich Bescheid. Unter diesen 56 Fällen waren drei, die zur Behebung von Folgezuständen in die Klinik kamen und die ich deshalb zur Errechnung des Ergebnisses nicht mit anführe. Ihre Krankengeschichte habe ich im Laufe der Arbeit angeführt. Das Ergebnis der Nachuntersuchungen der restlichen 53 Fälle möchte ich in untenstehender Tabelle anführen:

Nr.	Name	Sitz d. Fraktur	Kaukraft	Kieferbeweglichkeit	Kieferklemme	Artikulation	Beschwerden	Kosm. Defekt	Bruchstelle	Versicherung	Andere Knochenbrüche	Hirnläsionen
1.	H. H.	U.-K.	wie füher	gut	nein	wie füher	—	—	—	—	ja	—
2.	J. M.	U.- u. O.-K.	nicht normal	gut	nein	wie früher	erschwerte Nasenatmung, Schwindel	—	verdickt	noch nicht abgeschl.	ja	ja
3.	H. S.	U.-K.	wie früher	gut	nein	wie früher	—	—	—	—	—	—
4.	F. Ü.	U.-K.	wie früher	gut	nein	wie früher	—	—	—	—	—	—
5.	F. W.	U.-K.	wie früher	gut	nein	wie früher	—	—	etw. verdickt	—	ja	—
6.	A. R.	O.-K.	wie früher	gut	nein	wie früher	—	etwas	—	—	—	ja
7.	H. R.	U.-K.	wie früher	gut	nein	tiefer Biß	kaum, etw. Krachen i. Gelenk	—	—	—	—	—
8.	P. E.	O.-K.	wie früher	gut	nein	wie früher	Geruchsinn verloren	—	—	—	—	—
9.	I. H.	U.- u. O.-K.	nicht normal	gut	nein	etwas verschoben	Hyperästhesie	—	—	—	—	ja
10.	F. V.	O.-K.	wie früher	gut	nein	wie früher	kaum, etwas Epiphora	—	etw. verdickt	—	—	ja
11.	P. I.	U.-K.	wie früher	gut	nein	wie früher	—	etwas Asym.	verdickt	—	—	—
12.	E. L.	U.-K.	Zähne locker	gut	nein	wie früher	—	—	verdickt	—	ja	—
13.	F. B.	U.-K.	wie früher	gut	nein	wie früher	—	—	—	—	ja	—
14.	I. C.	U.-K.	wie früher	gut	nein	wie früher	von der Com. herrührend	—	—	erst 75 dann 50,30,20,10%	—	ja
15.	I. V.	U.-K.	d. Proth. erschw.	gut	nein	Prothese	—	—	etw. verdickt	—	—	ja
16.	K. M.	U.-K.	wie früher	gut	nein	wie früher	—	—	—	—	—	—
17.	O. S.	U.-K.	nicht normal	gut	nein	wie früher	—	—	verd. u. sens.	für 3 Monate	—	—
18.	E. Z.	U.-K.	wie früher	gut	nein	wie früher	—	—	—	—	—	—
19.	L. D.	U.-K.	wie früher	gut	nein	wie früher	—	—	—	—	—	—
20.	A. B.	U.-K.	wie früher	gut	nein	wie früher	—	—	—	—	—	ja
21.	B. S.	U.-K.	wie früher	gut	nein	nicht mehr festzustellen	—	—	—	—	ja	—
22.	S. D.	U.-K.	wie früher	gut	nein	wie früher	etw. Kopfschmerz von Com.	—	etw. verdickt	—	—	ja
23.	H. R.	O.-K.	wie früher	gut	nein	wie früher	kaum, manchm. Anästh. i. d. L.	—	—	—	—	—
24.	W. S.	U.-K.	wie früher	gut	nein	wie früher	—	—	etw. verdickt	—	—	—
25.	I. W.	U.-K.	wie früher	gut	nein	wie früher	—	—	—	—	—	—
26.	E. D.	U.-K.	wie früher	gut	nein	wie früher	—	—	—	—	—	—

Nr.	Name	Sitz d. Fraktur	Kaukraft	Kieferbeweglichkeit	Kieferklemme	Artikulation	Beschwerden	Kosm. Defekt	Bruchstelle	Versicherung	Andere Knochenbrüche	Hirnläsionen
27.	R. B.	U.-K.	wie früher	gut	nein	Stellungsanom.	Sprachstörung	—	—	noch nicht erledigt	—	—
28.	A. B.	U.-K.	wie früher	gut	nein	wie früher	—	—	verdickt	—	—	—
29.	W. S.	U.-K.	wie früher	gut	nein	wie früher	Gehörstörung	etwas	—	5% w. Gehör.	—	ja
30.	R. T.	O.-K.	wie früher	gut	nein	etwas prognath	—	—	—	—	ja	ja
31.	A. St.	U.- u. O.-K.	wie früher	gut	nein	wie früher	dumpfes Gef. in Kieferhöhle	etwas	verdickt	—	—	ja
32.	I. H.	U.-K.	durch Prothesen erschwert				Witterungseinflüsse	—	—	—	ja	—
33.	H. G.	U.-K.	wie früher	gut	nein	wie früher	—	—	verdickt	—	—	—
34.	I. M.	U.-K.	wie früher	gut	nein	wie früher	—	—	verdickt	—	—	—
35.	M. N.	U.-u. O.-K.	wie früher	gut	nein	wie früher	Tränenträufeln durch Tränenkanalverstopfung	—	—	—	—	—
36.	P. B.	U.-K.	nicht normal	gut	ja	wie früher	Hab. Mandibul., Gelenkluxat.	etwas	verdickt	10 %	—	—
37.	T. S.	U.-K.	wie früher	gut	nein	wie früher	—	—	—	—	—	—
38.	N. I.	O.-K.	wie früher	gut	nein	wie früher	—	—	verdickt	—	—	ja
39.	E. T.	U.-K.	wie früher	gut	nein	wie früher	—	—	—	—	—	—
40.	W. R.	U.-K.	wie früher	gut	nein	Prothese	etwas Gehörstörung	—	etw. verdickt	—	—	—
41.	P. B.	U.- u. O.-K.	—	—	ja	wie früher	Sehstörung, Gehörstörung, Tränenträufeln	entstell.	verdickt und sensibel	erst 15 % dann 10 %	—	—
42.	F. G.	U.-K.	wie früher	gut	nein	wie früher	—	—	—	—	—	—
43.	M. I.	U.-K.	wie früher	gut	nein	wie früher	kaum, gelegentl. Gelenkk.	—	—	—	—	—
44.	I. H.	O.-K.	wie früher	gut	nein	Prothese	erschwerte Nasenatmung	Asym.	verdickt	Abfindung	—	—
45.	A. I.	U.-K.	wie früher	gut	nein	wie früher	—	etwas	verdickt	—	—	—
46.	F. H.	U.-K.	wie früher	gut	nein	wie früher	—	—	—	—	—	—
47.	W. G.	U.-K.	etw. geschwächt	gut	nein	wie früher	Hyperästhesie	—	verdickt	—	—	—
48.	M. H.	U.-K.	wie früher	gut	nein	wie früher	—	—	—	—	—	—
49.	R. F.	O.-K.	wie früher	gut	nein	Prothese	—	—	verdickt	—	—	—
50.	D. L.	O.-K.	wie früher	gut	nein	wie früher	—	—	verdickt	—	—	ja
51.	G. W.	O.-K.	wie früher	gut	nein	wie früher	—	—	—	—	—	—
52.	G. W.	O.-K.	wie früher	gut	nein	wie früher	Geruchsinn verloren	—	—	—	ja	ja
53.	L. St.	U.- u. O.-K.	nicht normal	gut	nein	wie früher	Tränentr. und Narbenekr.	entstell.	verdickt	erst 20 % dann 15 %	—	—

Aus dieser Übersichtstabelle geht hervor, daß 44, d. h. 83,01 % der Fälle ihre ursprüngliche Kaukraft wieder erlangt haben. Kieferklemme bestand nur noch in zwei Fällen; bei dem einen weil er wegen habitueller Mandibularluxation den Mund nicht mehr weit öffnen durfte. Über Störungen, die teilweise allerdings sehr gering waren, klagten 21 Patienten. Die meisten Störungen traten nach Oberkieferfrakturen auf, besonders solchen, die mit einer Commotio cerebri einhergegangen waren. Wirklich schwerwiegende und auch nach außen deutliche Störungen waren nur in zwei Fällen zu verzeichnen. Ihre Krankengeschichte habe ich ebenfalls schon angeführt. 9, d. h. 12,9 % der Patienten hatten schon einmal Knochenbrüche. Von 53 Fällen mußten 38 geschient werden. Es wurden dabei in der Hauptsache die Sauer'sche Schiene, die Gleitschiene nach Schroeder, die schiefe Ebene und gegossene Schienen angewandt. Die Schienungszeit betrug durchschnittlich 7 Wochen. Leider liegen nicht genügend Zahlen über das Datum der Wiederaufnahme der Arbeit von unseren Patienten vor, da sie nicht alle bei der SUVA versichert waren und so nicht nachkontrolliert werden konnten, die Angaben der Patienten darüber aber nicht zu verläßlichen Zahlen ausreicht.

Was die Unfallversicherung anlangt, so kann ich bei 24 Fällen, da sie bei der SUVA versichert waren, genaue Angaben bringen, bei den übrigen mußte ich mich auf die Angaben der Patienten verlassen.

Von 24 SUVA-Fällen waren 5 Rentenfälle (Tabellen Nr. 14, 17, 36, 41, 53). Nr. 17, U. IV. 16879/31 erhielt eine Übergangsrente und zwar für drei Monate wegen Depressionszuständen nach dem Unfall. Der Patient wurde mit einem Geldbetrag abgefunden und zwar für den ersten Monat mit 33 1/3 %, für den zweiten mit 25 % und den dritten mit 15 %.

Nr. 14, U. IV. 11547/32 I. R. 55130 hatte seit dem Unfall, der mit einer Commotio cerebri verbunden war, eine seröse Meningopathie. Deshalb erhielt er anfangs 75 % Rente, später 50 %. Jetzt, da nur noch eine geringe Erhöhung des Liquordruckes besteht, 30 % und von da allmählich abfallend.

Nr. 36, U. IV. 8932/31 H. R. 51787 erhielt eine Abfindung von 10 % wegen Kaubehinderung infolge Gelenkdeformität.

Nr. 41, U. IV. 10288/29 I. R. 41955 erhält, wie ich schon in seiner Krankengeschichte anführte, erst 15 %, dann 10 % Rente wegen Herabsetzung der Sehschärfe, kosmetischer Entstellung und Tränenfluß.

Nr. 53, U. IV. 13468/31 I. R. 55233 führte ich ebenfalls schon an, erhielt erst 20%, jetzt 15% wegen kosmetischer Entstellung und Epiphora.

Zur Unfallversicherung ist vielleicht noch zu sagen, daß die SUVA auch Prothesenreparaturen bezahlte, wenn die Prothese Unfallfolge war. Zahnverluste selbst wurden nicht entschädigt, da sich die SUVA nur verpflichtet, die Kaufähigkeit wieder herzustellen. Besondere Leistungsverpflichtungen aber, etwa in Form einer Geldentschädigung für ausgeschlagene Zähne, bestehen nicht.

Von den übrigen bei anderen Versicherungsgesellschaften versicherten Patienten, bekam einer (Nr. 29) eine 5%ige Invaliditätsrente wegen Gehörschaden. Zwei Fälle waren noch nicht abgeschlossen. Einer davon deshalb, weil es sich um ein Kind handelte und die allfällig bleibenden Unfallfolgen infolge des erst kommenden Zahnwechsels abgewartet werden müssen. Wegen erschwerter Nasenatmung und Asymmetrie des Gesichtes bekam Nr. 44 eine kleine Abfindungssumme.

Die Angaben in der Literatur über die Rentensätze bei Unfallfolgen nach Kieferfrakturen lassen einen großen Spielraum in der Beurteilung der Entschädigung. Die Frage der Beeinträchtigung der Erwerbsfähigkeit muß, wie Partsch sagt, individuell unter Erwägung aller Begleitumstände beurteilt werden.

Am Schlusse dieser Arbeit sei es mir noch gestattet, Herrn Professor Dr. C. Henschen für die Überlassung des Themas sowie für die gütige Unterstützung bei dessen Bearbeitung, insbesondere für die Überlassung der Literatur aus seiner eigenen Bibliothek, meinen ergebensten Dank auszusprechen.

Ferner danke ich Schwester Lena Scheurer für ihre Mühe bei der Patientenbestellung und den Organen der SUVA für die Überlassung der Unfallakten.

Literatur:

Alexander: Beitrag zur Kenntnis der wahren Ankylose des Kiefergelenkes. Brun's Beiträge zur klin. Chir. 20. Bd.

Berchtold: Die zentrale Luxation der Zähne in die Substanz des Oberkiefers und in den Sinus maxillaris. Diss. Zürich 1927.

Bossard: Die operative Behandlung der Kiefergelenksankylose. Separatabdruck aus der Schweiz. Vierteljahrsschrift für Zahnheilk. Zürich 1920.

Brenner: Spätresultate der Kieferbruchbehandlung mit besonderer Berücksichtigung der Unfallstatistik. Deutsche Vierteljahresschrift f. Zahnheilk. 1921, Bd. 4, H. 3/4.

Bruhn: Über Maßnahmen zur Beseitigung von Störungen des Sprechvermögens und der Beweglichkeit der Gesichtsmuskulatur nach Verletzungen der Kiefer und ihrer Umgebung. Aus Bruhn: Die gegenwärtigen Behandlungswege der Kieferschußverletzungen. Heft I.

Brun H.: Zur Diagnose und Behandlung der Spätfolgen von Kriegsverletzungen. Zürich 1918.

Collatz: Über die in der Chir. Universitätsklinik München von 1921–1930 behandelten Oberkieferbrüche und die Ergebnisse der Nachuntersuchungen. Med. Diss. München 1931.

Cruveilhier: Zit. nach Bossard.

Egger: Über die Frakturen des Unterkiefers und deren Behandlung. Med. Diss. Zürich 1912.

Figi: Fractures of the Jaw. Surgery, Gynecology and Obstetrics April 1931.

Franke: Über Pseudarthrosen auf Grund von 18 operativ geheilten Fällen. Deutsche med. Wochenschr. 1917, Nr. 27.

Frei: Die Zahnverletzungen in der Unfallmedizin. Med. Diss. Zürich 1926.

Gelpke-Schlatter: Unfallkunde. Bern 1917.

Greve: in Port-Euler. Lehrbuch der Zahnheilk. München 1929.

Haug: Über Verletzungen des Gehörorgans infolge von Unterkieferläsionen. Monatsschr. f. Unfallheilk. 1895. 2. Jahrg.

Heath: Injuries und diseases of the jaw. Brit. med. Jour. 1884.

Henschen: Die kristalline Struktur des Knochens in ihren Beziehungen zur Physiologie und Pathologie des Skelettes: Vortrag gehalten an der internat. med. Woche in der Schweiz. Luzern 31. Aug. bis 5. Sept. 1936.

Hensel: Management of fracture of the mandible. Surgery, Gynecolgy and Obstetrics. Aug. 1932. Nr. 2.

Johannson: Beiträge zur Statistik der Kieferbrüche an Hand der in den Jahren 1924 bis 1933 an der Münchner Universitätszahnklinik behandelten Fälle. Med. Diss. München 1934.

Ivy: Fractures of the Jaws. Surgery, Gynecology and Obstetrics. Febr. 1925, Nr. 21.

Ivy and Curtis: Operative treatment of losses of substance of the mandible with special reference to fixation of edentulous fragments. Surgery, Gynecology and Obstetrics. April 1931.

Kranz: Klinische Zahnheilkunde und ihre Grenzgebiete. München 1934.

Kühl und Lindemann: Die Folgen einer spät einsetzenden Behandlung der Kieferbeschädigungen und ihre Beseitigung. Aus Bruhn: Die Behandlungswege der Kieferschußverletzungen. Heft I.

Kühn: 200 Oberkieferfrakturen im Sinne der Lefort'schen Linien. Schweiz. Vierteljahresschr. f. Zahnheilk. Bd. XXV. 1912.

Lexer: Lehrbuch der allgemeinen Chirurgie. Enke, Stuttgart 1931.

Liniger und Molineus: Der Unfallmann. Zweite Aufl. Joh. Ambros. Barth. Leipzig 1930.

Matti: Die Knochenbrüche und ihre Behandlung. Berlin 1923.

Meyer: Beitrag zur traumatischen Schädigung von Zahnkeimen. Deutsche Monatsschr. f. Zahnheilk. 1924.

Naegeli: Unfall- und Begehrungsneurosen.. Neue deutsche Chir. B. 22.

Orlow: Ancylosis mandibulae vera. Deutsche Zeitschr. f. Chir. 1903. Bd. 66.

Partsch: Beurteilung Kieferverletzter hinsichtlich ihrer Diensttauglichkeit und Erwerbsfähigkeit. Deutsche med. Wochenschr. 1917, Nr. 26.

Perthes und Borchers: Verletzungen und Krankheiten der Kiefer. Neue deutsche Chir. Bd. 53.

Pietsch: Kieferbrüche im Kindesalter. Med. Diss. Breslau 1930.

Quandt: Über Frakturen des knöchernen Gehörgangs durch Gewalteinwirkung auf den Unterkiefer. Med. Diss. Halle 1904.

Quervain: Lehre von den Knochenbrüchen. Leipzig 1913.

Reichenbach: Der gegenwärtige Stand unserer Erfahrungen auf dem Gebiete der Kieferbruchbehandlung. Münch. med. Wochenschr. 1929, I., 530—532.

Reichenbach: Leitfaden der Kieferbruchbehandlung. Leipz. 1935.

Rüedi: Zur Klinik der Gelenkkopffrakturen des Unterkiefers. Schweiz. Monatsschr. f. Zahnheilk. 1928, Nr. 11/12.

Schäfer: Über die Callusbildung nach Unterkieferfrakturen. Schweiz. Monatsschr. f. Zahnheilk. 1923, Nr. 11.

Schmutziger: Kieferfrakturen der SUVAL aus den Jahren 1923/26. Ihre Heilungsdauer, Erwerbseinbuße und Invalidität. Zürich 1928.

Steidel: Über klinische Folgeerscheinungen von Seiten des Nervus alveolaris inferior nach Schädigungen des Unterkiefers mit besonderer Berücksichtigung der Brüche. Deutsche Zeitschr. f. Chir. Bd. 230. Heft 1/2.

Süsstrunk: Oberkieferfrakturen der Züricher chir. Klinik von 1896 bis 1930. Schweiz. Monatsschr. f. Zahnheilk. Bd. 42, 1932.

Wassmund: Frakturen und Luxationen des Gesichtsschädels. Berlin 1927.

Weisengreen und Levin: Fractures of the jaw. Annals of Surgery. Vol. 103, März 1936, Nr. 3.

Winter: Fractures of the Mandible. Dental cosmos. März 1934.

Weitere sehr ausführliche Literatur in dem oben angeführten Buch von Wassmund: Frakturen und Luxationen des Gesichtsschädels.